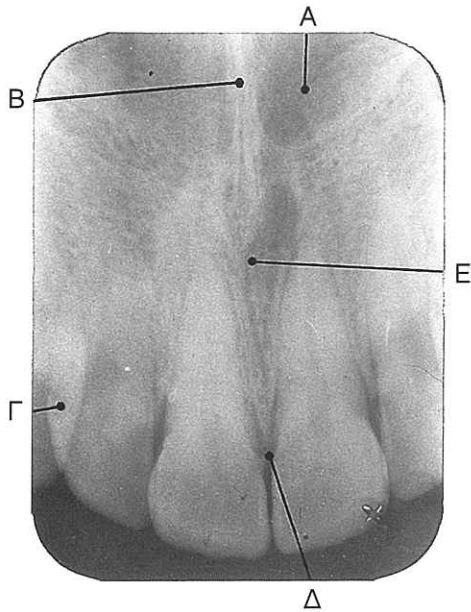
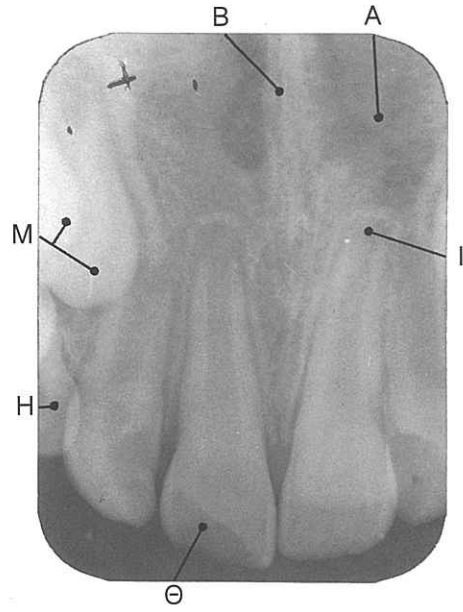


## ΕΝΔΟΣΤΟΜΑΤΙΚΕΣ ΠΕΡΙΑΚΡΟΡΡΙΖΙΚΕΣ ΑΚΤΙΝΟΓΡΑΦΙΕΣ



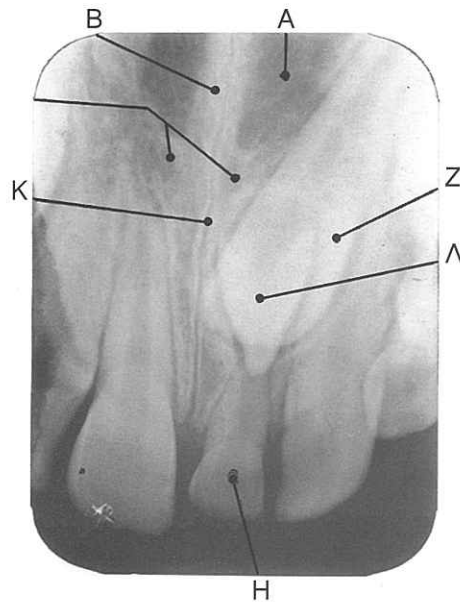
(α)



(β)

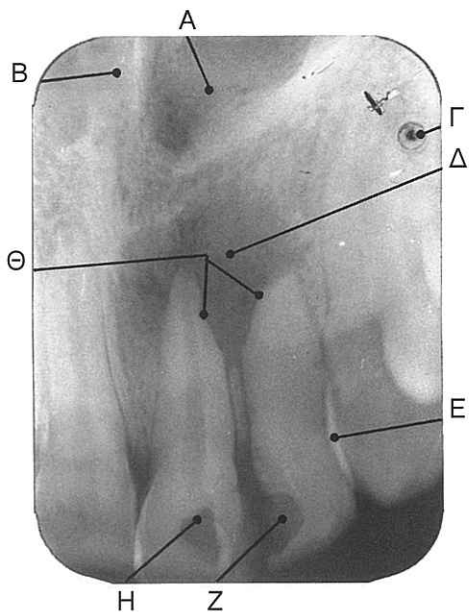
### 1. Περιοχή τομέων οδόντων άνω γνάθου

- A. Ρινική κοιλότητα
- B. Ρινικό διάφραγμα
- Γ. Επαλληλῆία ομόρων επιφανειών
- Δ. Κορυφή φατνιακής ακρολοφίας
- E. Τομικός πόρος
- Z. Έγκλειστος μέσος τομέας
- H. Τομέας νεογιλής οδοντοφυίας
- Θ. Κάταγμα μύλης
- I. Χοανοειδές ακρορρίζιο
- K. Μέση υπερώια ραφή
- Λ. Υπεράριθμο δόντι
- M. Δόντια σε διαδικασία ανατολής.

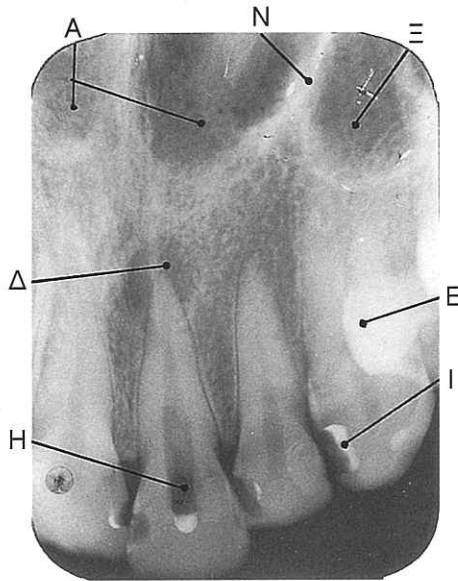


(γ)

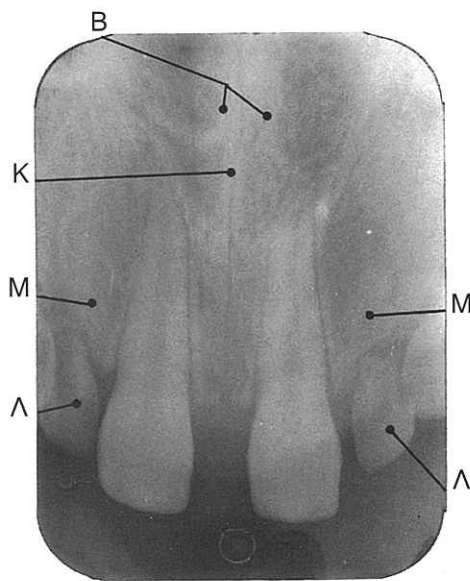
# ΕΝΔΟΣΤΟΜΑΤΙΚΕΣ ΠΕΡΙΑΚΡΟΡΡΙΖΙΚΕΣ ΑΚΤΙΝΟΓΡΑΦΙΕΣ



(α)



(β)



(γ)

## 2. Περιοχή τομέων οδόντων άνω γνάθου

- A. Ρινική κοιλότητα
- B. Ρινικό διάφραγμα
- Γ. Κηλίδα αναγνώρισης
- Δ. Περιακρορριζική αλλοίωση
- Ε. Επαλληλία ομόρων επιφανειών
- Ζ. Τερηδόνα
- Η. Διάνοιξη μυηικού θαλάμου
- Θ. Εξωτερική απορρόφηση ριζών
- Ι. Ουδέτερο στρώμα
- Κ. Μέση υπερώια ραφή
- Λ. Νεογιλή οδοντοφυία
- Μ. Συγγενής έλλειψη πηλαγίων τομέων
- Ν. Πλάγιο τοίχωμα του κύτους της ρινός
- Ξ. Ιγμόρειο άντρο